



MALADIES ÉRUPTIVES,
PURPURAS ET DERMITES
DE L'ENFANT

Jean-Bernard Girodias
pédiatre

CINQUIÈME MALADIE (érythème infectieux)

DERMITE À RHUS (herbe à la puce)

EXANTHÈME LATÉRO-THORACIQUE

IMPÉTIGO

MALADIE DE KAWASAKI

MALADIE "MAINS-PIEDS-BOUCHE"

PITYRIASIS ROSÉ

PURPURA DE HENOCH-SCHÖNLEIN (purpura rhumatoïde)

PURPURA FACTICE

PURPURA MÉNINGOCOCCÉMIQUE

PURPURA THROMBOCYTOPÉNIQUE IDIOPATHIQUE

RASH À L'AMOXIL

ROSÉOLE (érythème subit)

ROUGEOLE

RUBÉOLE

SCARLATINE

SYNDROME DE GIANOTTI-CROSTI

SYNDROME DE STEVENS-JOHNSON

URTICAIRE

VARICELLE

CINQUIÈME MALADIE



Parvovirus B19



INCUBATION: de 4 à 20 jours



Fin de l'hiver et printemps



Surtout âge scolaire

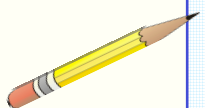


CONTAGIOSITÉ:

- Enfant normal: 1 à 5 jours avant l'éruption
- Formes compliquées (crise aplastique, anémie chronique): contagiosité prolongée



ÉVICTION SCOLAIRE habituellement non indiquée



- Bon état général
- Pas de fièvre
- Parfois prurit cutané
- Arthralgies (adultes)



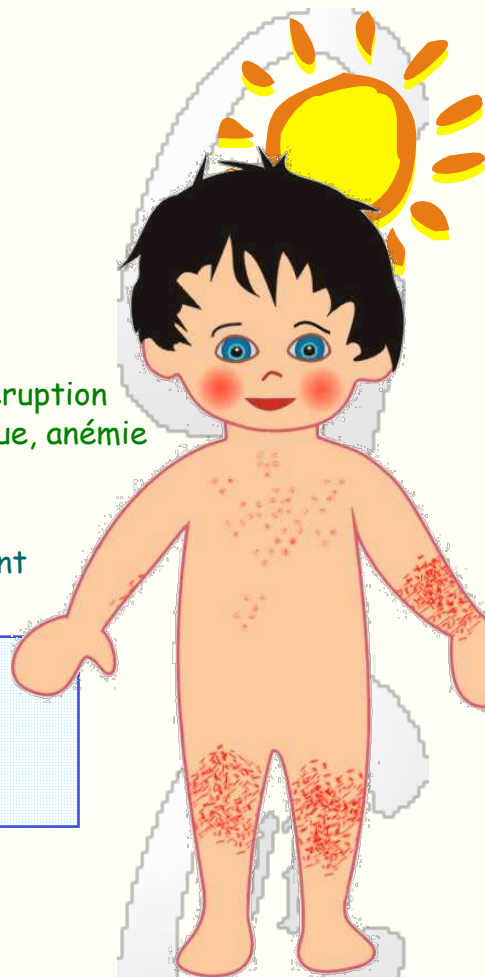Conjonctives normales



SIGNE PARTICULIER. Rash réticulé



NE PAS CONFONDRE AVEC: éruption allergique, autre infection virale (rubéole, infection à entérovirus, etc.)



ÉVOLUTION. Guérison habituelle en 2 à 5 semaines



COMPLICATIONS: crise aplastique chez sujets à risque, anémie chronique, méningo-encéphalite, myocardite, purpura thrombopénique, neutropénie transitoire



FACTEURS DE RISQUE : hémoglobinopathies, anémies héréditaires ou acquises, déficits immunitaires

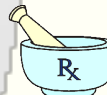

RISQUE EMBRYO-FŒTAL faible
risque d'anasarque fœto-placentaire



ÉRUPTION RÉTICULÉE

- D'abord joues rouges comme giflées
- Puis éruption réticulée symétrique sur les avant-bras et les cuisses
- Parfois présence de quelques macules rosées sur le thorax
- Éruption avivée par la pression, la chaleur et le soleil
- Évolution à éclipses pendant quelques jours ou quelques semaines
- Pas de lésions muqueuses




TRAITEMENT symptomatique




PRÉVENTION.

Contacts normaux : informer et rassurer
Contacts à risque: surveillance étroite

DERMITE À RHUS

 Herbe à la puce

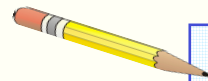
 **INCUBATION:** durée variable selon degré de sensibilité et la quantité de poison

 Printemps, été, automne

 Tous âges

 **CONTAGIOSITÉ:** poison parfois encore actif sur plant desséché ou sur objets inertes.
(L'enfant n'est pas contagieux)

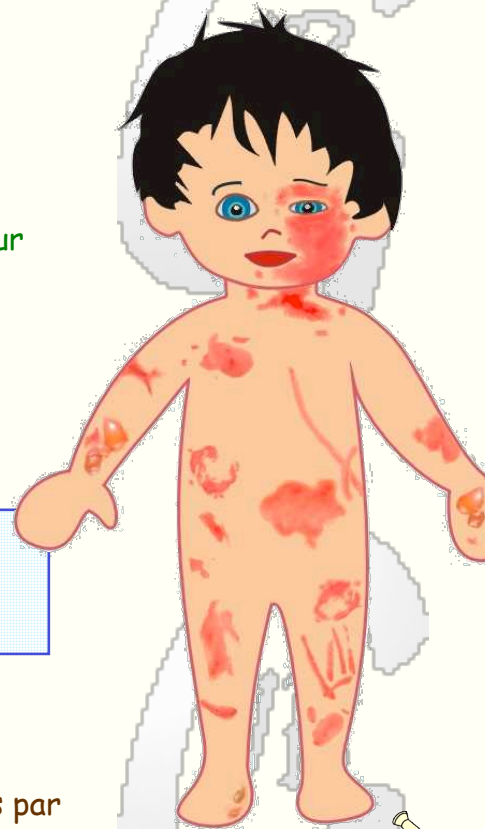 **ÉVICTION SCOLAIRE** selon degré d'inconfort

- 
- Bon état général
 - Pas de fièvre
 - Prurit féroce

 Conjonctives normales

 **SIGNE PARTICULIER.** Lésions linéaires par griffures de la plante, prurit

 **NE PAS CONFONDRE AVEC:** eczéma, gale, impétigo, dermatite exfoliante staphylococcique, cellulite bactérienne



ÉVOLUTION. Guérison en 2 à 4 semaines

COMPLICATIONS: infection bactérienne exceptionnelle

FACTEURS DE RISQUE : contacts antérieurs, complexion claire, eczéma



ÉRUPTION MACULO-PAPULEUSE, BULLEUSE ET CROÛTEUSE



- Éruption maculo-papuleuse et bulleuse
- Aspect, nombre et étendue des lésions variables: éléments érythémateux, stries rouges et surélevées, vésicules et bulles à contenu clair, plaies suintantes et croûtes, placards œdémateux rouges et indurés
- Gonflement des paupières, du visage, des mains, des avant-bras, des organes génitaux externes
- Lésions éparses ou prédominant au niveau des surfaces cutanées découvertes ou dénudées.
- Muqueuses buccales indemnes

TRAITEMENT. Antihistaminique et glucocorticoïde topique ou buccal

PRÉVENTION. Apprendre à reconnaître la plante pour éviter son contact (feuilles à 3 folioles)



ÉXANTHÈME LATÉRO-THORACIQUE



Cause virale probable



INCUBATION: durée variable selon étiologie



Surtout le printemps



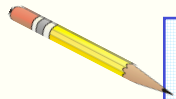
Âge préscolaire



CONTAGIOSITÉ: peu contagieux



ÉVICTION SCOLAIRE indiquée ou non selon contexte clinique



- Bon état général
- Pas ou peu de fièvre
- Adénopathie (aisselle, aine)
- Prurit absent ou modéré



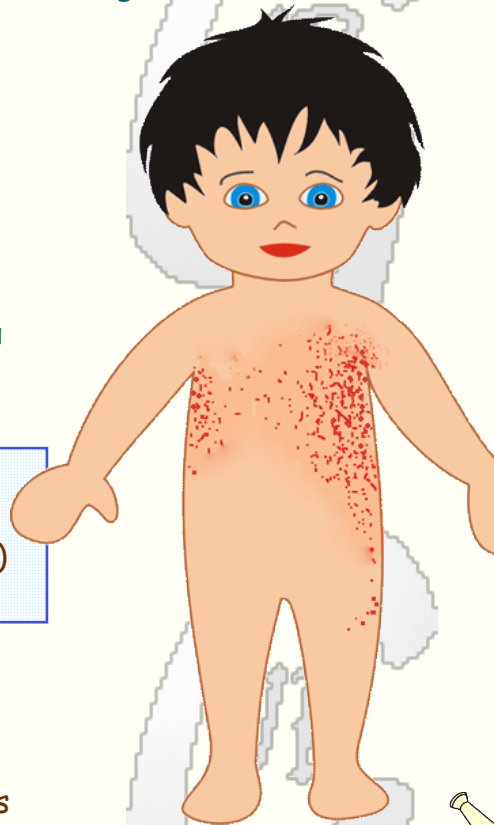Conjonctives normales



SIGNE PARTICULIER. Distribution des lésions (régions latéro-thoraciques)



NE PAS CONFONDRE AVEC : dermatite de contact, eczéma, scarlatine



ÉVOLUTION. Guérison spontanée en 2 à 8 semaines



COMPLICATIONS: maladie bénigne



FACTEURS DE RISQUE : ?

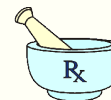

RISQUE EMBRYO-FOETAL négligeable



ÉRUPTION PAPULO-VÉSICULEUSE

- Éruption tronculaire asymétrique de petites papules rouges ou rosées formant des placards érythémateux eczémateux ou scarlatiniforme.
- Éruption débutant au niveau d'une région sous-axillaire puis se propageant vers le bras et, au travers du thorax, vers l'autre région sous-axillaire et, le long du flanc abdominal, vers la région inguinale; elle prédomine du côté où elle débute.
- Pas d'atteinte muqueuse.



TRAITEMENT symptomatique



PRÉVENTION.
Informer et rassurer

IMPÉTIGO



Staphylocoque doré, streptocoque A



INCUBATION: 1 à 10 jours



Saison chaude et humide (été)




Période néonatale,
Âges préscolaire et scolaire



CONTAGIOSITÉ: contamination par contacts avec les lésions



ÉVICTION SCOLAIRE pendant les 2 premiers jours du traitement



- Bon état général
- Pas de fièvre
- Pas ou peu de prurit



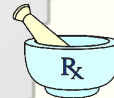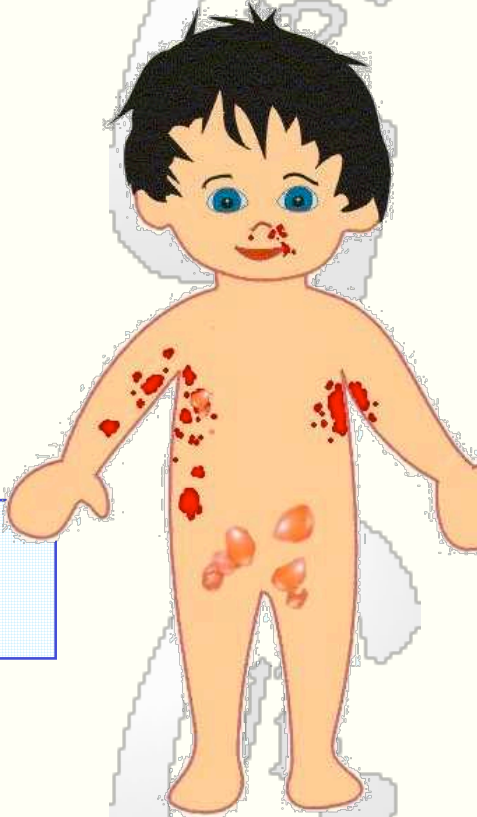Conjonctives normales



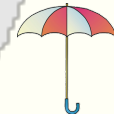SIGNE PARTICULIER. Auto-inoculation rapide, lésions en miroir



NE PAS CONFONDRE AVEC : varicelle, zona, herpes simplex, piqûres d'insecte, dermite à rhus, mycose



TRAITEMENT antibiothérapie orale de préférence à antibiothérapie topique



PRÉVENTION. Soins d'hygiène rigoureux

ÉVOLUTION. Guérison rapide sous traitement antibiotique



COMPLICATIONS (inhabituelles): cellulite, lymphangite, arthrite, septicémie, glomérulonéphrite



FACTEURS DE RISQUE : période néonatale, déficits immunitaires, promiscuité



RISQUE EMBRYO-FOETAL négligeable



ÉRUPTION VÉSICULO-BULLEUSE ET CROÛTEUSE

- Lésions vésiculo-bulleuses à contenu clair ou trouble de différentes tailles, à parois flasques et fragiles.
- Placards rouge vif, suintants et croûteux.
- Sites de prédilection: visage, aisselles, abdomen, siège.
- Élargissement et multiplication rapide des lésions.
- Parfois hyperpigmentation cicatricielle.
- Pas de lésions muqueuses.



MALADIE DE GIANOTTI-CROSTI



Virus Epstein-Barr et autres virus



INCUBATION: durée variable selon étiologie



Toutes saisons



Âge préscolaire



CONTAGIOSITÉ:
habituellement peu contagieux



ÉVICTION SCOLAIRE indiquée ou non selon contexte clinique



Généralement

- Bon état général
- Pas ou peu de fièvre
- Pas ou peu de prurit



Conjonctives normales



SIGNE PARTICULIER. Distribution des lésions (joues, coudes et genoux)



NE PAS CONFONDRE AVEC : varicelle, urticaire, rash à l'amoxicilline, dermatite de contact, eczéma, gale



ÉVOLUTION. Guérison spontanée en 2 à 4 semaines

COMPLICATIONS: maladie bénigne sous sa forme commune de cause indéterminée

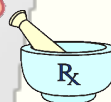FACTEURS DE RISQUE : dépendant de l'agent causal

RISQUE EMBRYO-FOETAL négligeable

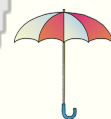

ÉRUPTION PAPULEUSE

- Papules rosées ou rouges, parfois purpuriques, de petites tailles, situées classiquement sur les joues, les coudes et les genoux
- Parfois, larges placards rouges et surélevés par confluence des lésions
- Chez l'enfant, éruption souvent généralisée avec lésions clairsemées sur le tronc et les membres (syndrome de Gianotti-Crosti)
- Guérison sans cicatrices
- Pas de lésions muqueuses



TRAITEMENT symptomatique



PRÉVENTION.
Informez et rassurez

MALADIE DE KAWASAKI



Cause inconnue



INCUBATION: durée inconnue



Toutes saisons



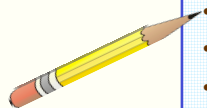
Âge préscolaire



CONTAGIOSITÉ: maladie très peu contagieuse



ÉVICTION SCOLAIRE jusqu'à rétablissement de l'enfant



- Fièvre élevée
- Irritabilité
- Adénopathie cervicale
- Douleurs abdominales, diarrhée, vomissements



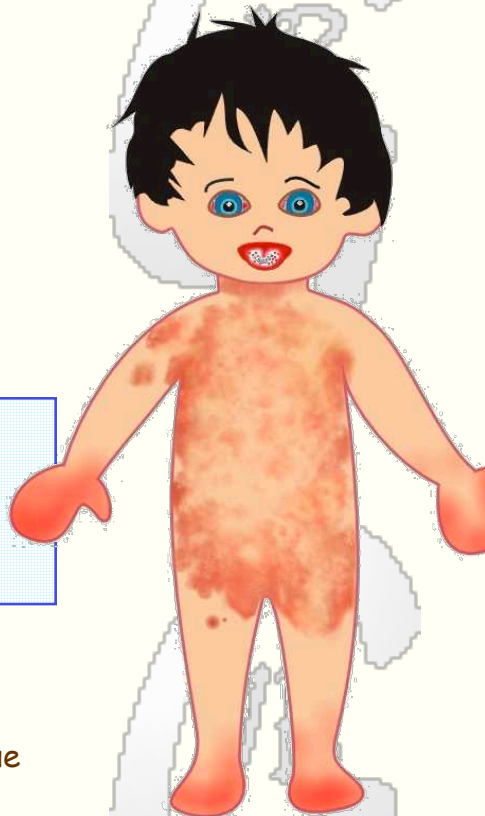Yeux rouges



SIGNE PARTICULIER. Danger cardiaque



NE PAS CONFONDRE AVEC : scarlatine, rougeole, exanthème viral non spécifique, arthrite rhumatoïde, choc toxique, syndrome de Stevens-Johnson



ÉVOLUTION. Le plus souvent guérison complète; parfois séquelles cardiaques



COMPLICATIONS: anévrismes coronariens, infarctus myocardique



FACTEURS DE RISQUE : race jaune, sexe masculin, âge < 1 an, fièvre > 10 jours, anémie, hypoalbuminémie

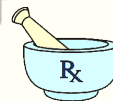

RISQUE EMBRYO-FŒTAL négligeable (?)



ÉRUPTION VÉSICULEUSE

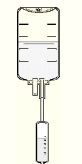
- Rash généralisé polymorphe (le plus souvent aspect maculo-papuleux, morbililliforme ou scarlatiniforme et localisation tronculaire).
- Rougeur et gonflement des mains et des pieds.
- Secondairement desquamation péri-unguéale et palmo-plantaire.
- Anomalies bucco-labiales (érythème buccal et pharyngé, langue framboisée, lèvres rouges et fissurées).



TRAITEMENT **H** gammaglobulines immunes en perfusion iv et aspirine



PRÉVENTION. Surveillance



MALADIE "MAINS-PIEDS-BOUCHE"



Virus coxsackie A 16



INCUBATION: 3 à 6 jours



Printemps et été




Âges préscolaire et scolaire



CONTAGIOSITÉ: pendant les 7 jours suivant le début du rash



ÉVICTION SCOLAIRE au besoin (selon état clinique)



- Bon état général
- Pas ou peu de fièvre
- Dysphagie, anorexie



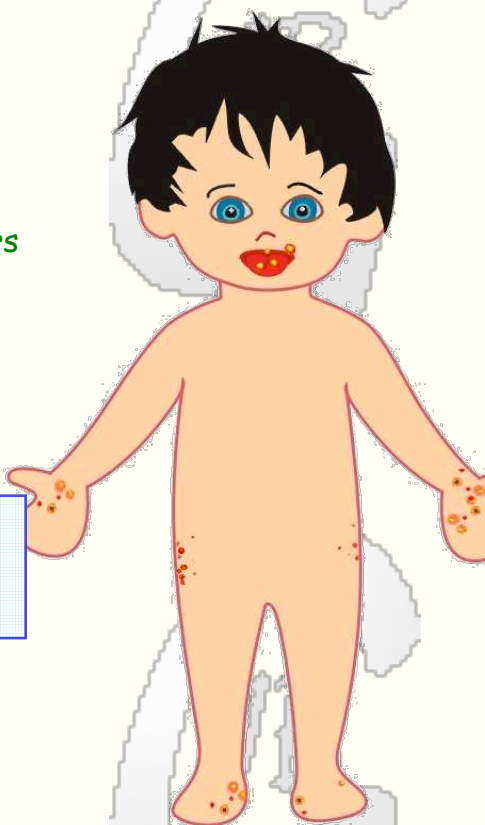Conjonctives normales



SIGNE PARTICULIER. Distribution des lésions



NE PAS CONFONDRE AVEC : varicelle, stomatite herpétique, herpès



ÉVOLUTION. Guérison spontanée en près d'une semaine



COMPLICATIONS inhabituelles: déshydratation, myocardite, méningo-encéphalite



FACTEURS DE RISQUE : absence apparente

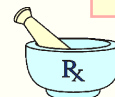

RISQUE EMBRYO-FOETAL négligeable



ÉRUPTION VÉSICULEUSE

- Vésicules à contenu clair ou citrin cernées d'un liseré rouge ou maculo-papules situées au niveau des mains et des pieds
- Lésions maculo-papuleuses au niveau des fesses et sur le haut des cuisses
- Parfois éléments papulo-vésiculeux au niveau du tronc et des membres
- Chez la fille, présence possible de lésions vésiculeuses au niveau des régions inguinales et vulvo-périnéale
- Lésions aphteuses au niveau des muqueuses buccales et sur les lèvres
- Pas d'atteinte des muqueuses conjonctivales



TRAITEMENT symptomatique



PRÉVENTION. Informer et rassurer
Conseils d'hygiène

PITYRIASIS ROSÉ



Cause inconnue



INCUBATION: indéterminée



Toutes saisons



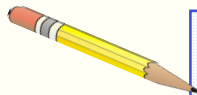
Surtout adolescence



CONTAGIOSITÉ: possible



ÉVICTION SCOLAIRE: non indiquée



- Bon état général
- Pas de fièvre
- Parfois prurit cutané



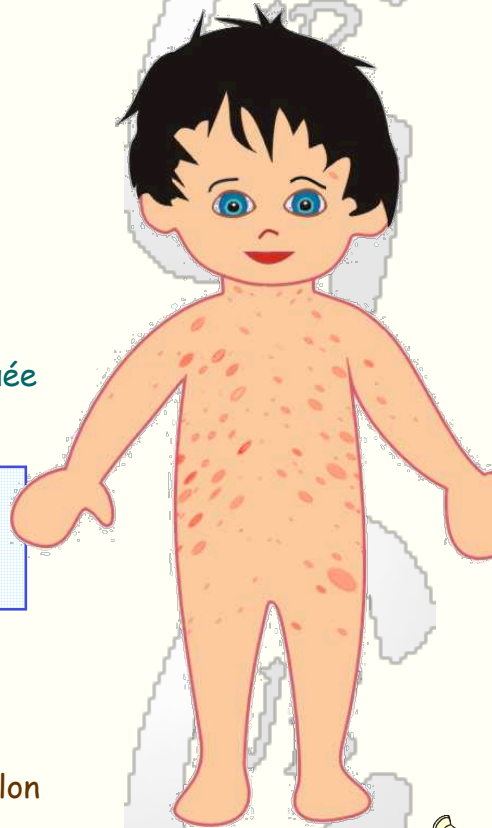Conjonctives normales



SIGNE PARTICULIER. Lésion en médaillon



NE PAS CONFONDRE AVEC : tinea corporis, psoriasis-en gouttes, exanthème viral, pityriasis versicolor, éruption médicamenteuse



ÉVOLUTION. Guérison spontanée en 1 à 4 mois; récurrence exceptionnelle



COMPLICATIONS: maladie bénigne



FACTEUR FAVORISANT : adolescence

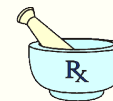

RISQUE EMBRYO-FOETAL négligeable



ÉRUPTION MACULO-PAPULEUSE

- Éruption maculo-papuleuse squameuse, à prédominance tronculaire.
- D'abord tache isolée en forme de médaillon, de couleur rosée et de rebord plus sombre, recouverte de minuscules squames.
- Puis apparition de multiples éléments lenticulés rosés ou rouges (sur peau claire) ou grisâtres (sur peau brune), de grand axe aligné sur les plis cutanés.
- Sur les versants thoraciques, disposition symétrique des lésions en « branches de sapin » .
- En règle, pas d'atteinte muqueuse.



TRAITEMENT symptomatique; au besoin corticoïde topique ou séance de rayons ultra-violets (si prurit très incommodant)



PRÉVENTION. Soins d'hygiène habituels

PURPURA DE HENOCH-SCHÖNLEIN



Cause inconnue



INCUBATION: indéterminée



Toutes saisons



Âges préscolaire et scolaire



CONTAGIOSITÉ: nulle



ÉVICTION SCOLAIRE: selon condition clinique



- État général plutôt bon
- Pas de fièvre
- Douleurs abdominales
- Arthralgies
- Hématurie



Conjonctives normales



SIGNE PARTICULIER. Purpura des membres



NE PAS CONFONDR AVEC : purpura thrombopénique idiopathique, maltraitance, méningococcémie



ÉVOLUTION. Guérison spontanée habituelle en 1 à 2 mois; évolution prolongée ou récidive possible



COMPLICATIONS: syndrome néphritique-néphrotique, hémorragies digestives, invagination



FACTEURS FAVORISANTS : divers agents infectieux (streptocoque A), médicamenteux et autres



ÉRUPTION PURPURIQUE

- Taches ecchymotiques et pétéchiiales, maculaires ou papuleuses, rarement nécrotiques et croûteuses.
- Lésions situées au niveau des membres inférieurs, des fesses et des membres supérieurs; absentes ou en petit nombre sur le tronc et sur le visage.
- Purpura qui tend à s'accroître en position debout prolongée et à s'atténuer au repos en position couchée.
- Pas de lésions muqueuses.



TRAITEMENT symptomatique

SURVEILLANCE. En l'absence de complications, examen médical et analyse des urines à intervalles de 3 à 5 semaines pendant 3 à 4 mois



PRÉVENTION. Soins d'hygiène habituels

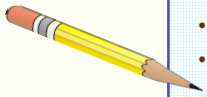
PURPURA FACTICE



Friction, succion (lèvres), révulsion (ventouses, verres), pression (garrot, appui sur objet dur contondant)



Tous âges
Adolescence (suction des lèvres)



- Bon état général
- Formule sanguine, numération plaquettaire et bilan de coagulation normaux
- « Belle indifférence » (adolescents)



Conjonctives normales



SIGNE PARTICULIER. Distribution des éléments purpuriques



NE PAS CONFONDRE AVEC :
purpura thrombopénique,
hémopathie, maltraitance



ÉVOLUTION. disparition des marques purpuriques en quelques jours; récurrences fréquentes en l'absence de diagnostic formel



FACTEURS PRÉDISPOSANTS :
adolescence, médecines traditionnelles (Cao-Gio¹)



ÉRUPTION PURPURIQUE

- Pétéchies et/ou ecchymoses d'apparition soudaine; lésions bien délimitées et de distribution souvent symétrique.
- Sites de prédilection: pourtour de la bouche, membres supérieurs, thorax.
- Aspect, disposition ou regroupement bizarre des éléments purpuriques: lignes parallèles sur l'épaule, le bras et l'avant-bras (suçons), bouquet pétéchial au pourtour de la bouche (verre), arborescence ecchymotique sur le thorax (frictions), pétéchies en îlots dans le dos (ventouses).
- Absence de lésions muqueuses.

¹ « Cao-Gio », pratique de soins traditionnels des pays du sud-est asiatique: applications d'huile tiédie sur le thorax, le cou ou le front, et frictions par pressions appuyées et répétées avec la tranche d'une pièce de monnaie, d'une cuillère ou d'un peigne.

PURPURA MÉNINGOCOCCÉMIQUE



Neisseria meningitidis



INCUBATION: 1 à 10 jours



Toutes saisons



Tous âges mais surtout avant 5 ans



CONTAGIOSITÉ: jusqu'à la fin du 1^{er} jour d'antibiothérapie



ÉVICTION SCOLAIRE jusqu'au rétablissement de l'enfant



Tableau septicémique: fièvre élevée, céphalée, douleurs abdominales, vomissements, toxicité, adynamie, prostration, irritabilité, frissons, arthralgies, myalgies.

Purpura fulminans: purpura extensif, pâleur, cyanose, extrémités froides, collapsus, choc, coma, décès



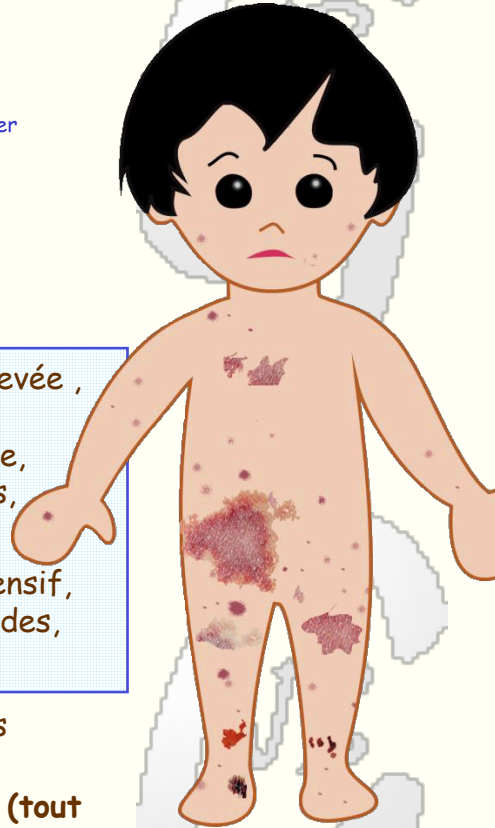Hémorragies conjonctivales possibles



SIGNE PARTICULIER. Purpura fébrile (tout purpura fébrile est a priori méningococcémique)



NE PAS CONFONDRE AVEC : purpura thrombopénique idiopathique, purpura de Henoch-Schönlein, syndrome hémolytique urémique, maltraitance, purpura en cocarde



ÉVOLUTION. bon pronostic si traitement précoce et absence de purpura fulminans



COMPLICATIONS: méningite, coagulation intravasculaire disséminée, nécroses cutanées, gangrène des extrémités



FACTEURS DE RISQUE : promiscuité (famille, garderie, école, pensionnat); déficits immunitaires



RISQUE EMBRYO-FOETAL négligeable en l'absence d'infection maternelle



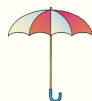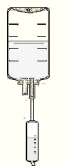
ÉRUPTION PURPURIQUE



- Éruption purpurique généralisée
- Après apparition des premiers éléments purpuriques, pétéchies ou ecchymoses, généralisation très rapide du purpura: élargissement et multiplication des taches purpuriques puis apparition de lésions bulleuses et de placards nécrotiques
- Hémorragies muqueuses



TRAITEMENT. Antibiothérapie iv et hospitalisation dans une unité hospitalière de réanimation pédiatrique intensive



PRÉVENTION. Chimio prophylaxie pour l'entourage familial et scolaire immédiat et les contacts étroits

PURPURA THROMBOPÉNIQUE IDIOPATHIQUE



Cause inconnue; rôle mal défini du terrain génétique et des infections virales



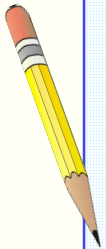
Toutes saisons mais surtout hiver et printemps



Plus souvent avant 5 ans



ÉVICTION SCOLAIRE jusqu'à la stabilisation de l'état de l'enfant



- État général plutôt bon
- Absence de fièvre
- Pas d'hépatosplénomégalie
- Pas d'adénopathie
- Pas d'ictère
- Pas d'anémie en l'absence de complications



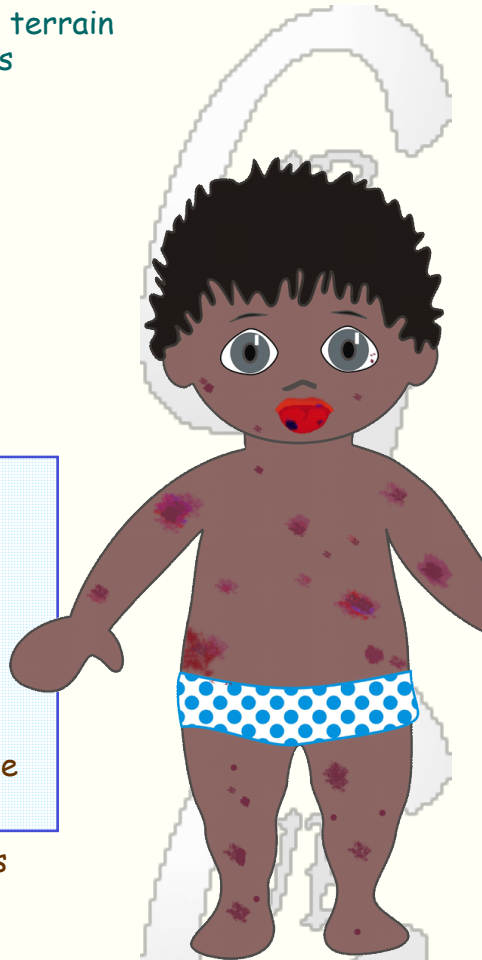Parfois hémorragies conjonctivales



SIGNE PARTICULIER.
Hypoplaquettose isolée



NE PAS CONFONDRE AVEC : purpura de Henoch-Schönlein, maltraitance, purpura factice, hémopathie maligne



ÉVOLUTION. Le plus souvent guérison spontanée en quelques semaines. Rechutes possibles.



COMPLICATIONS: hémorragies digestives, rénales, génitales, intracrâniennes.



FACTEURS DE RISQUE : souvent histoire récente d'épisode fébrile non spécifique ou d'infection des voies respiratoires supérieures



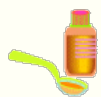PURPURA PÉTÉCHIAL ET ECCHYMOTIQUE

- Taches cutanées de couleur rouge violacé ne s'effaçant pas à la pression, en nombre variable, de différents âges, situées en n'importe quel point du corps mais privilégiant les zones plus exposées (hanches, genoux, face antérieure des jambes, coudes)
- Hémorragies muqueuses (bouche et lèvres)



TRAITEMENT. Dépendant du risque hémorragique (plaquettes $<$ ou $>$ $30 \times 10^9/L$), de la condition clinique de l'enfant et de la durée de l'évolution, simple surveillance, corticothérapie ou immunoglobulines.

RASH À L'AMOXICILLINE



Ampicilline, amoxicilline, autres pénicillines



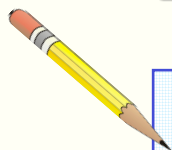
Toutes saisons



Tous âges



ÉVICTION SCOLAIRE indiquée ou non selon contexte clinique



Généralement

- État général non altéré
- Pas ou peu de fièvre



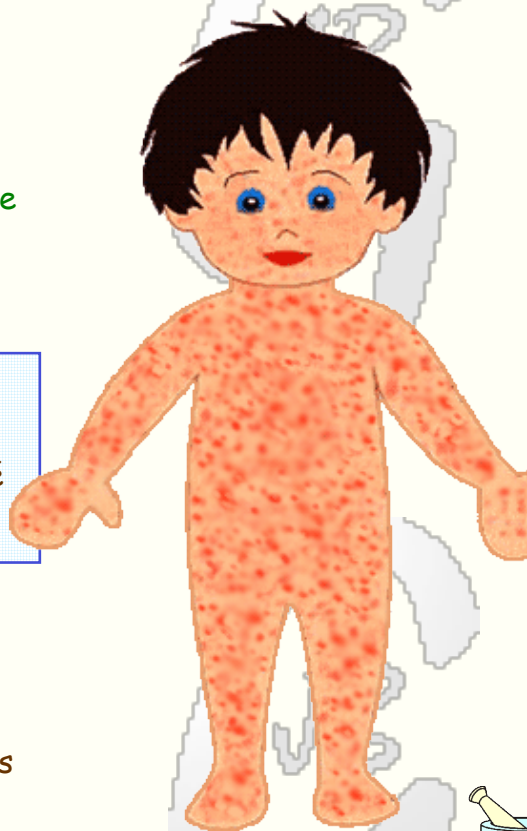Conjonctives normales



SIGNE PARTICULIER. En règle, pas de prurit



NE PAS CONFONDRE AVEC : allergie aux pénicillines, éruption virale (rougeole), maladie de Kawasaki



ÉVOLUTION. disparition après quelques jours, parfois après 1 à 2 semaines, qu'il y ait ou non arrêt du traitement



COMPLICATIONS: maladie bénigne



FACTEURS PRÉDISPOSANTS : infections virales (tout particulièrement mononucléose)

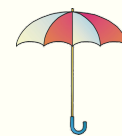

ÉRUPTION MACULO-PAPULEUSE

- Éruption non prurigineuse, généralisée à prédominance tronculaire, apparaissant le plus souvent dans la première semaine du traitement; parfois apparition plus de 2 semaines après le début du traitement.
- Taches rouge foncé plus ou moins confluentes, fixes.
- Absence de réaction muqueuse.



TRAITEMENT symptomatique



PRÉVENTION. Le rash à l'amoxicilline n'est pas une contre-indication à l'emploi des pénicillines

ROSÉOLE



Virus herpétique humain type 6B



INCUBATION: 5 à 15 jours



Toutes saisons



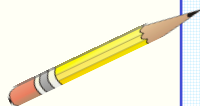
Surtout entre 6 et 24 mois



CONTAGIOSITÉ: pendant la phase fébrile



ÉVICTION SCOLAIRE: surveillance à domicile de l'enfant fébrile



- État général plutôt bon
- Forte fièvre
- Irritabilité
- Tympan congestifs



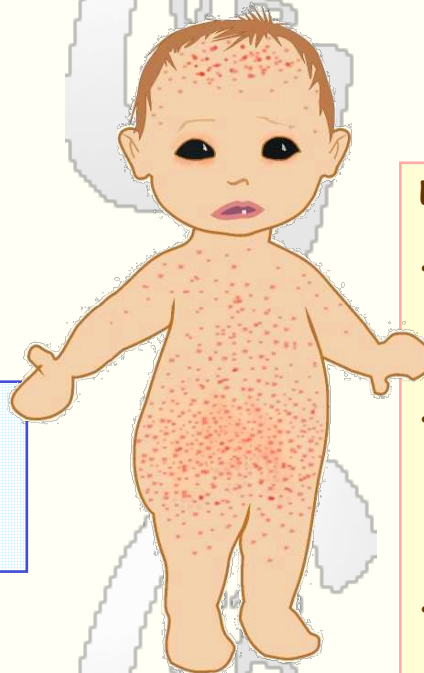Conjonctives normales



SIGNE PARTICULIER. Fièvre de 3 jours puis éruption



NE PAS CONFONDRE AVEC : autre exanthème virale (entérovirus, rubéole, rougeole), rash allergique



ÉVOLUTION. Guérison habituelle complète en moins d'une semaine

COMPLICATION: convulsion fébrile, hypertension intracrânienne bénigne, méningo-encéphalite

FACTEURS DE RISQUE: transplantation, déficit immunitaire

RISQUE EMBRYO-FOETAL négligeable



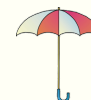ÉRUPTION MACULO-PAPULEUSE



- Maculo-papules rosées se localisant préférentiellement au niveau du tronc (surtout abdomen et région lombaire) et du visage (front).
- Éruption apparaissant dans les 24 à 48 heures qui suivent le retour de la température à la normale et disparaissant en moins de 3 jours, sans desquamation, ni pigmentation.
- Parfois présence de petites lésions maculo-papuleuses au niveau du palais mou (taches de Nagayama).



TRAITEMENT symptomatique



PRÉVENTION. Soins d'hygiène habituels

ROUGEOLE



Virus de la rougeole



INCUBATION: 8 à 10 jours



Hiver et printemps



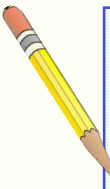
Nourrissons et adolescents



CONTAGIOSITÉ: durant les 5 jours précédant et suivant le début de l'éruption



ÉVICTION SCOLAIRE d'au moins 4 jours après le début de l'éruption



- Malaise général, abattement, irritabilité
- Fièvre élevée
- Rhinorrhée, toux



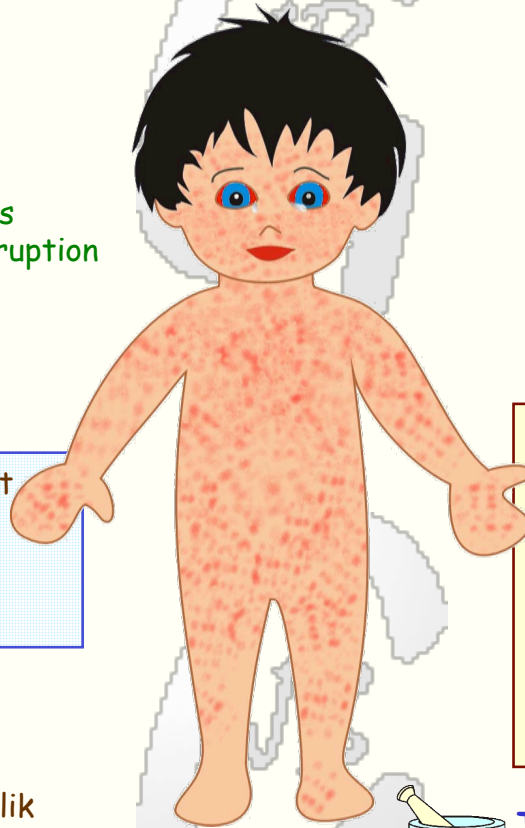
Yeux rouges



SIGNE PARTICULIER. Taches de Koplik



NE PAS CONFONDRE AVEC : maladie de Kawasaki, scarlatine, autre éruption virale, toxidermie, allergie



ÉVOLUTION. Guérison en une dizaine de jours



COMPLICATIONS: otite, convulsion, diarrhée, pneumonie, laryngo-trachéo-bronchite, encéphalite, panencéphalite sclérosante subaiguë



FACTEURS DE RISQUE : premiers 12 mois de vie, déficits immunitaires, malnutrition, grossesse

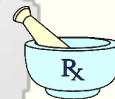

RISQUE EMBRYO-FOETAL. Faible risque de maladie congénitale

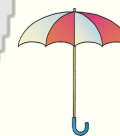

ÉRUPTION MACULO-PAPULEUSE

- Rash généralisé non prurigineux débutant au niveau de la tête puis envahissant le tronc et les membres.
- Éléments maculo-papuleux rouges espacés de peau saine.
- Érythème des muqueuses bucco-pharyngées; dépôts blanchâtres à la face interne des joues (taches de Koplik).

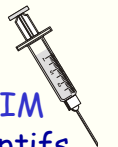

TRAITEMENT symptomatique; vitamine A si facteur de risque



PRÉVENTION.

Contacts réceptifs : gammaglobulines IM
Entourage: vaccination des sujets réceptifs



RUBÉOLE



Virus de la rubéole



INCUBATION: 14 à 21 jours



Hiver, printemps



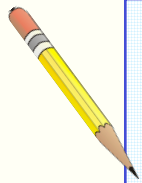
Surtout nourrissons et adolescents



CONTAGIOSITÉ: les 7 jours avant et après le début de l'éruption
(Pendant plusieurs mois pour la rubéole congénitale)



ÉVICTION SCOLAIRE 1 semaine
(période contagieuse)



- Bon état général
- Pas ou peu de fièvre
- Adénopathies sous-occipitales et rétro-auriculaires
- Arthralgies distales (adolescents, adultes)



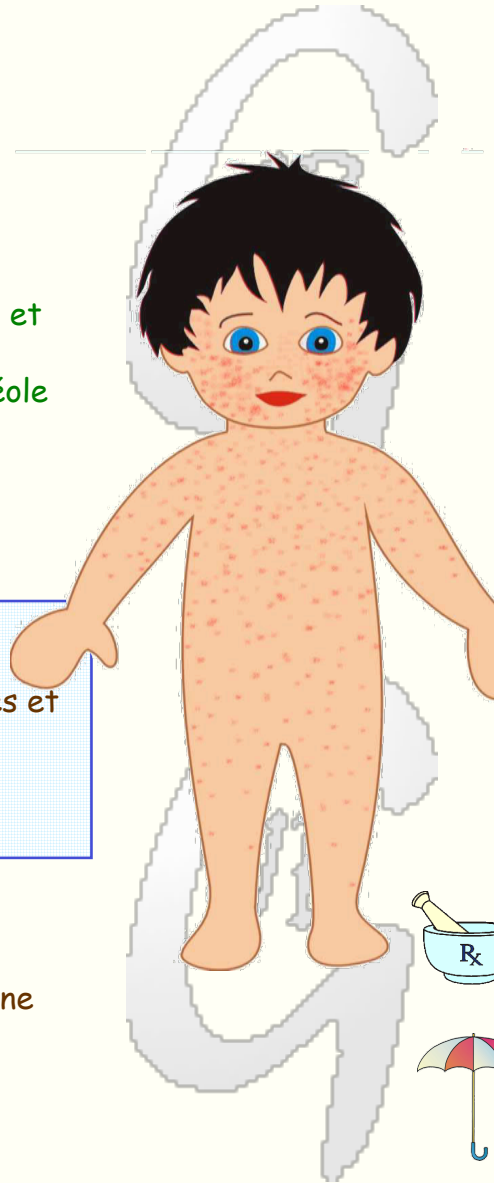
Conjonctives normales



SIGNE PARTICULIER. Risque tératogène



NE PAS CONFONDRE AVEC :
autre exanthème viral, scarlatine, allergie



ÉVOLUTION. Guérison rapide de la forme acquise

COMPLICATIONS inhabituelles:
encéphalite, purpura, anémie hémolytique, myocardite, péricardite

FACTEURS DE RISQUE :
grossesse

RISQUE EMBRYO-FOETAL.
Risque d'embryopathie-foetopathie tératogène

ÉRUPTION MACULO-PAPULEUSE

- Éruption non prurigineuse du visage puis du tronc et des membres
- Macules rouges ou rosées, espacées de peau saine, plus vives et plus denses sur les joues, plus clairsemées sur le tronc et les membres
- Pas d'atteinte des muqueuses

TRAITEMENT symptomatique

PRÉVENTION.

Contacts normaux : surveillance
Femmes enceintes : vérification du statut sérologique, gammaglobulinesTM (?)

SCARLATINE



Streptocoque β -hémolytique du groupe A



INCUBATION: 2 à 5 jours



Toutes saisons



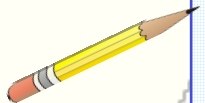
Surtout âge scolaire



CONTAGIOSITÉ: maximale au stade aigu; pendant plusieurs jours ou semaines en l'absence de traitement



ÉVICTION SCOLAIRE jusqu'au rétablissement de l'enfant; plus de risque contagieux après 24 heures d'antibiothérapie



- État général \pm bon
- Fièvre
- Mal de gorge, dysphagie
- Douleurs abdominales
- Nausées, vomissements
- Adénopathies cervicales



Conjonctives normales



SIGNE PARTICULIER. Signe de Pastia, langue framboisée



NE PAS CONFONDRE avec : dermatite de contact, maladie de Kawasaki, allergie, rougeole



ÉVOLUTION. Guérison rapide sous antibiothérapie



COMPLICATIONS: abcès péri-amygdalien, rhumatisme articulaire aigu, glomérulonéphrite aiguë



FACTEURS DE RISQUE : antécédents de rhumatisme articulaire aigu, de glomérulonéphrite aiguë



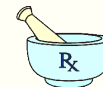RISQUE EMBRYO-FOETAL négligeable



ÉRUPTION ÉRYTHÉMATEUSE



- Éruption généralisée prédominant au niveau de la face antérieure du tronc.
- Pâleur du pourtour de la bouche et du nez si érythème du visage.
- Peau rouge et rêche; éruption plus foncée au niveau des plis de flexion (signe de Pastia).
- Amygdales rouges et exsudatives, pétéchiées au niveau du palais, langue saburrale puis rouge framboise.



TRAITEMENT antibiothérapie orale



PRÉVENTION.

Contacts normaux : surveiller

Contacts à risque: culture de gorge

URTICAIRE



Virus, aliments, médicaments, etc.



Toutes saisons



Tous âges



ÉVICTION SCOLAIRE indiquée ou non selon état clinique



- État général plutôt bon
- Fièvre présente ou non
- Prurit
- Gonflement des paupières, lèvres, oreilles, organes génitaux externes, mains et pieds
- Arthralgies, arthrite



Conjonctives normales ou œdème conjonctival gélatineux



SIGNE PARTICULIER. Évolution à éclipses, dermatographie



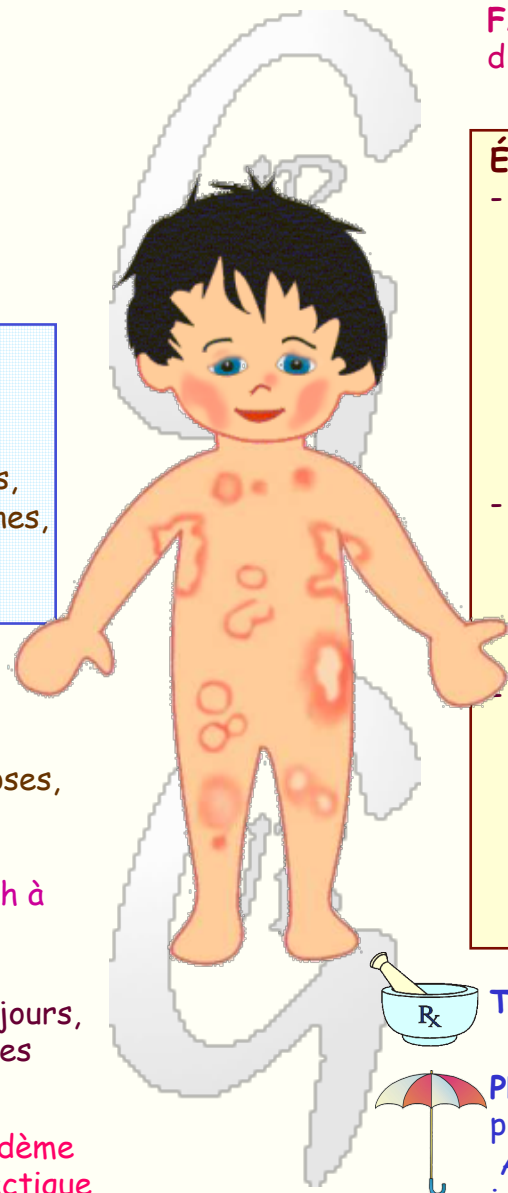
NE PAS CONFONDRE AVEC : rash à l'amoxicilline, syndrome néphrotique



ÉVOLUTION. disparition en quelques jours, parfois en quelques semaines ou quelques mois; récives possibles



PRINCIPALES COMPLICATIONS: œdème laryngé, bronchospasme, choc anaphylactique

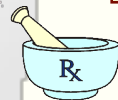


FACTEURS DE RISQUE : antécédents d'urticaire grave, asthme

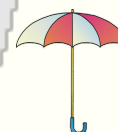

ÉRUPTION MACULO-PAPULEUSE

- **Urticaire commune:** papules rosées reposant sur des placards érythémateux; à la pression, effacement de l'érythème et blanchiment ou teinte jaunâtre de l'élément papuleux; variation parfois rapide du nombre, du siège et de l'aspect des lésions; dermatographie entre deux poussées évolutives.
- **Urticaire géante ou annulaire:** anneaux rouges entourant une zone claire, rouge ou bleuâtre; anneaux fixes de différentes tailles, de disposition souvent symétrique, isolées et clairsemées ou regroupées.
- **Parfois œdème des muqueuses respiratoires** (toux, stridor, dyspnée), **digestives** (douleurs abdominales, vomissements, diarrhée, rectorragies) et **conjonctivales** (gonflement gélatineux des conjonctives bulbaires); habituellement conjonctives d'aspect normal.

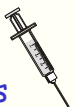

TRAITEMENT symptomatique



PRÉVENTION. Éviter, si possible le facteur provoquant.

Après urticaire grave, adrénaline injectable à portée de main en tout temps



SYNDROME DE STEVENS-JOHNSON



Médicaments (sulfamides, pénicillines, etc.), agents infectieux (mycoplasma pneumoniae, entérovirus, etc.).
Souvent cause non identifiée




Toutes saisons



Tous âges



ÉVICTION SCOLAIRE jusqu'au rétablissement de l'enfant



- État général \pm altéré
- Fièvre, malaise général, myalgies
- Dysphagie, larmoiement, toux, douleurs abdominales, diarrhée, dysurie



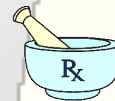
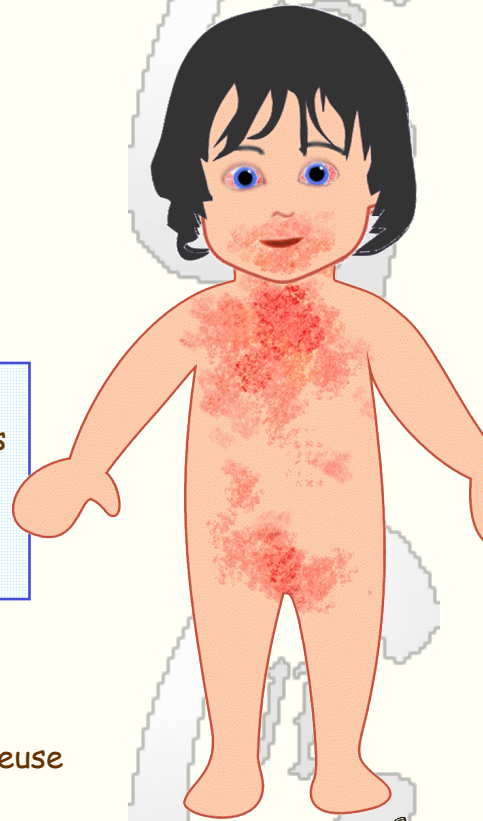
Yeux rouges et larmoyants



SIGNE PARTICULIER. Atteinte muqueuse pluri-orificielle



NE PAS CONFONDRE AVEC : choc toxique, maladie de Kawasaki, érythrodermie bulleuse staphylococcique



ÉVOLUTION. Guérison habituelle en 1 à 2 semaines

COMPLICATIONS: kératite, uvéite, pyodermie, pneumonie, septicémie, déshydratation, néphrite



ÉRYTHÈME VÉSICULO-BULLEUX

- Éruption maculo-papuleuse ou érythémateuse avec éléments vésiculo-bulleux, exfoliation cutanée (signe de Nikolsky), placards rouge vif, suintants et croûteux.
- Oedème palpébral, hyperhémie et hémorragies conjonctivales, ulcérations cornéennes.
- Hyperhémie, œdème, ulcérations douloureuses des lèvres, de la bouche et des narines; lésions bulleuses et dépôts membraneux à la face interne des joues.
- Vulvite ou balanite, urétrite et anite érythémateuses ou vésiculo-érosives

TRAITEMENT

- **Forme bénigne:** traitement symptomatique
- **Altération de l'état général, lésions cutanées étendues, atteinte muqueuse importante:** prise en charge multidisciplinaire (pédiatre, infectiologue, ophtalmologue, dermatologue)

VARICELLE



Virus varicelle-zona



INCUBATION: ± 15 jours. Après immunoglobulines: jusqu'à 20 jours



Toutes saisons



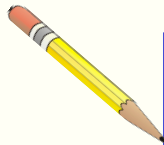
Surtout âge scolaire



CONTAGIOSITÉ: 5 jours avant l'éruption et jusqu'à l'assèchement des lésions



ÉVICTION SCOLAIRE indiquée ou non selon contexte clinique



- État général plutôt bon
- Fièvre modérée
- Prurit cutané



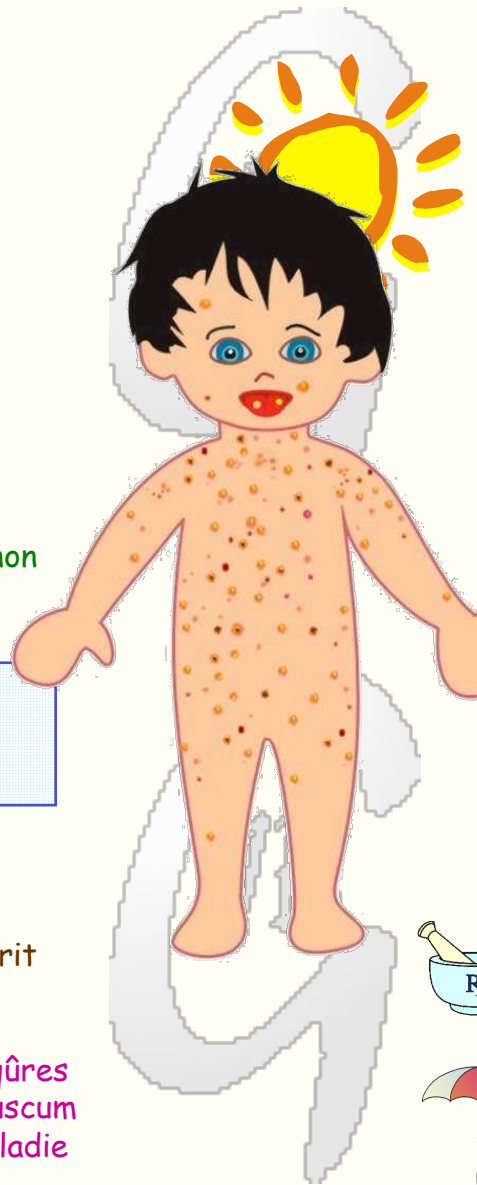
Conjonctives normales



SIGNE PARTICULIER. Vésicules et prurit



NE PAS CONFONDRE AVEC : piqûres d'insecte, maladie de Gianotti-Crosti, molluscum contagiosum, herpès cutané, folliculite, maladie mains-pieds-bouche



ÉVOLUTION. Guérison habituelle en ± 1 semaine



COMPLICATIONS: impétigo, cellulite, fasciite, pneumonie, hépatite ataxie, encéphalite, syndrome de Reye



FACTEURS DE RISQUE : période néonatale, prématurité, âge adulte, déficits immunitaires, aspirine

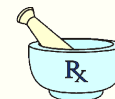

RISQUE EMBRYO-FCETAL. Faible risque d'embryopathie



ÉRUPTION VÉSICULEUSE

- Rash photosensible généralisé à prédominance tronculaire .
- Lésions maculo-papuleuses puis vésiculeuses et croûteuses.
- Éléments d'âge et d'aspect différents dans un même territoire
- Cicatrices hypopigmentées ou hyperpigmentées
- Vésicules ou lésions érosives sur les muqueuses buccale et génitale



TRAITEMENT symptomatique; acyclovir si facteur de risque



PRÉVENTION.

Contacts normaux : surveillance
Contacts à risque: immunoglobulines de varicelle-zona (VariZIG)

